

## PENGARUH PEMERIKSAAN *LUMBOSACRAL* DENGAN PROYEKSI *LATERAL* TERHADAP HASIL RADIOGRAF *VERTEBRA* PADA KASUS *LOW BACK PAIN*

Agus Wiyantono <sup>1)</sup>, Sri Wagiarti <sup>2)</sup>

<sup>1,2)</sup>Program Studi D3 Radiodiagnostik dan Radioterapi, STIKes Widya Cipta Husada Kepanjen Malang

### ABSTRACT

*Low back pain is a disease or disorder characterized by major symptoms of pain in the lower back area and the surrounding bone. In supporting the diagnosis of low back pain lumbosacral radiological examination is required. Generally examination lumbosacral vertebrae with cases of low back pain using a projection Antero Posterior (AP) and lateral without using a wedge. Though it is greatly affect the outcome radiographs. The study design using experimental research. The measured variable of this research is to see the picture of the vertebrae. The treatment in the case of low back pain in this study is the lateral projection using a wedge and lateral projections without wedge. In this study, the sample used is that patients with lumbosacral examination request to the lateral projection with a case of low back pain. Each sample will be conducted twice exposure, the first exposure, lateral lumbosacral examination without using a wedge, and the second exposure, using a wedge. Radiograph generated from it can be seen picture of the vertebrae. By looking at the picture of the vertebrae then it is easier to diagnose low back pain. In this study indicate that the lumbosacral examination of the lateral projection using a wedge obtained the magnitude of the percentage results intervertebral joint picture as much as 60% of open and lateral projections without wedge in cases of low back pain results obtained magnitude of the percentage of the intervertebral joint picture as much as 20% open. Thus, in the lumbosacral examination on clinical low back pain should use a lateral projection of the wedge because it can show the vertebrae more open. On examination of the lumbosacral the lateral projection in the case of low back pain can reveal the anatomy of the intervertebral foramen L1-L4 vertebral body, intervertebral space, procesus spinous, L5-S.*

**Keywords:** *Lumbosacral examination, lateral projection, vertebrae, low back pain*

### ABSTRAK

*Low back pain* merupakan suatu penyakit atau kelainan yang ditandai dengan gejala utama rasa nyeri di daerah tulang punggung bawah dan sekitarnya. Dalam menunjang diagnosis *low back pain* diperlukan pemeriksaan radiologi *lumbosacral*. Umumnya pemeriksaan *vertebra lumbosacral* dengan kasus *low back pain* menggunakan proyeksi *Antero Posterior (AP)* dan *lateral* tanpa menggunakan *wedge*. Padahal hal ini sangat mempengaruhi hasil radiograf. Desain penelitian menggunakan penelitian eksperimental. Variabel yang diukur dari penelitian ini adalah melihat gambaran *vertebra*. Perlakuan pada kasus *low back pain* pada penelitian ini adalah *proyeksi lateral* menggunakan *wedge* dan *proyeksi lateral* tanpa *wedge*. Pada penelitian ini, sampel yang digunakan adalah pasien dengan permintaan pemeriksaan *lumbosacral* dengan proyeksi *lateral* dengan kasus *low back pain*. Setiap sampel akan dilakukan dua kali *ekspose*, yaitu *ekspose* pertama, pemeriksaan *lumbosacral lateral* tanpa menggunakan *wedge*, dan *ekspose* kedua, menggunakan *wedge*. Dari radiograf yang dihasilkan maka dapat diketahui gambaran *vertebra*. Dengan melihat gambaran *vertebra* maka lebih mudah untuk mendiagnosis *low back pain*. Dalam penelitian ini menunjukkan bahwa pada pemeriksaan *lumbosacral* dengan proyeksi *lateral* menggunakan *wedge* didapatkan besarnya prosentase hasil gambaran *intervertebra joint* sebanyak 60 % terbuka dan *proyeksi lateral* tanpa *wedge* pada kasus *low back pain* didapatkan besarnya prosentase hasil gambaran *intervertebra joint* sebanyak 20 % terbuka. Sehingga dalam pemeriksaan *lumbosacral* pada *klinis low back pain* sebaiknya menggunakan proyeksi *lateral* dengan *wedge* karena dapat memperlihatkan *vertebra* lebih terbuka. Pada pemeriksaan *lumbosacral* dengan proyeksi *lateral* pada kasus *low back pain* dapat menampakkan anatomi *foramen intervertebralis L1-L4, corpus vertebra, space intervertebra, procesus spinosus, L5-S1*.

**Kata kunci:** pemeriksaan *lumbosacral*, proyeksi *lateral*, *vertebra*, *low back pain*

## PENDAHULUAN

Sinar-x merupakan sinar katoda yang termasuk dalam golongan gelombang elektromagnetik yang ditimbulkan oleh adanya perbedaan potensial arus searah yang besar di antara kedua elektroda dalam sebuah tabung hampa. Sinar-x mempunyai frekuensi  $10^{16}$ - $10^{20}$  Hz dan panjang gelombang  $10^{-9}$ - $10^{-6}$  cm [1]. Salah satu penerapan sinar-x dalam bidang medis ini adalah penggunaan pesawat sinar-x untuk pemeriksaan *vertebra lumbosakral* dengan kasus *low back pain*. *Low back pain* merupakan suatu penyakit yang gejala utamanya adalah terasa nyeri atau pegal pada punggung bagian bawah. Nyeri punggung bawah menyebabkan penderita mengalami suatu kekurangan kemampuan yaitu keterbatasan fungsional dalam aktifitas sehari-hari dan banyak kehilangan jam kerja terutama pada usia produktif [2].

Dalam menunjang diagnosis nyeri pinggang diperlukan pemeriksaan radiologi *vertebra lumbosacral*. *Vertebra lumbal* atau ruas tulang pinggang adalah yang terbesar. Badannya lebih besar dibandingkan badan *vertebra* lainnya dan berbentuk seperti ginjal. *Prosesus spinosus* lebih lebar, tebal, dan berbentuk seperti kapak kecil. *Prosesus transversus* lebih panjang dan langsing. *Apophyseal joint* dari lumbal lebih ke posterior dari *coronal plane*, artikulasi ini dapat dilihat dengan posisi oblik. *Foramen intervertebralis* dari lumbal berada di tengah *sagital plane* [3].

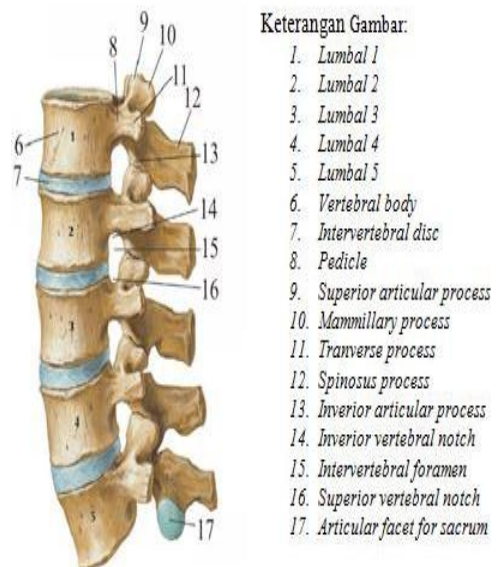
*Vertebra lumbal* terdiri dari dua komponen, yaitu komponen *anterior* yang terdiri dari *korpus*, sedangkan komponen *posterior* yaitu *arcus vertebralis* yang terdiri dari *pedikel*, *lamina*, *prosesus transverses*, *prosesus spinosus* dan *prosesus articularis*. Setiap dua *corpus vertebra* dipisahkan oleh *discus intervertebralis* dan ditahan serta dihubungkan satu dengan yang lain oleh *ligamentum* [3].

*Low back pain* (LBP) atau nyeri pinggang adalah suatu sindroma klinik yang ditandai dengan gejala utama rasa nyeri di daerah tulang punggung bawah dan sekitarnya. Secara umum penyebab *low back pain* (LBP) adalah :

1. Trauma akibat lumbosacral strain. Hal ini disebabkan oleh gangguan mekanik.
2. Radang yang berupa radang spesifik (kronis) seperti *Tuberculosis* (TBC) dan

jamur dapat menyebabkan pula berupa radang yang non spesifik seperti *salmonella* dan *stapilakokus*.

3. Gangguan metabolisme bisa karena *osteoporosis* akibat fraktur kompresi.
4. Degenerasi mengakibatkan *spondylitis antilopoetica*, *osteoarthritis*, *discus intervertebrale* dan *hernia Nucleus Pulposus* (HNP), *stenosis* dan penyempitan *foramen intervertebrale*, *spondylolisthesis* maupun *spondyloarthritis lumbal*.
5. Tumor terdiri dari tumor jinak antara lain : *osteoma*, *neurinoma*, *meningoma*. Sedangkan tumor ganas dapat primer (*multiple myeloma*) dan sekunder (*metastase*).



**Gambar 1** Anatomi *vertebra lumbal*, lateral view

Pinggang adalah bagian belakang badan yang mengemban bagian tubuh dari toraks ke atas dan perut. Bagian tersebut ialah tulang belakang lumbal khususnya dan seluruh tulang belakang umumnya. Tiap ruas tulang belakang berikutan dengan *diskus intervertebralis* sepanjang *kolumna vertebralis* merupakan satuan *anatomic* dan *fisiologik*. Bagian depan yang terdiri dari *korpus vertebralis* dan *diskus intervertebralis* berfungsi sebagai pengemban yang kuat, tetapi cukup fleksibel serta bisa tahan terhadap tekanan-tekanan menurut porosnya. Yang menahan tekanan tersebut ialah *nucleus pulposus*. Fleksibilitas dijamin oleh *ligamenta* dan *fasia-fasia* yang kuat yang mengikat dan membungkus korpus serta diskus

intervertebralis. Tetapi fleksibilitas tersebut dijamin terhadap penekukan kebelakang dan kesamping yang berlebihan oleh *artikulus posterior superior* yang merupakan bagian belakang tiap ruas tulang belakang. Bagian belakang ini terdiri dari *pedikel, lamina* serta *processus spinosus* dan *transverses* [2].

Dari berbagai jenis keluhan mengenai pinggang, nyeri adalah yang paling sering dan mempunyai arti yang paling penting. Nyeri pinggang dapat dibedakan dalam nyeri setempat, *reffered pain*, nyeri *radikuler*, Nyeri akibat kontraksi otot sebagai tindakan proaktif. Nyeri setempat karena iritasi ujung-ujung saraf penghantar impuls nyeri. *Corpus vertebra* yang dirusak tumor ganas tidak menimbulkan nyeri selama *periostiumnya* tidak teregang, oleh karena korpus vertebra tidak mengandung ujung-ujung serabut penghantar impuls nyeri. Nyeri setempat biasanya terus menerus atau hilang timbul. Pada penekanan nyeri dapat bertambah hebat atau diluar masa nyeri dapat ditimbulkan nyeri tekan [2].

Nyeri *radikuler* menjalar secara tegas, terbatas pada dermatomnya dan sifat nyerinya lebih keras dan terasa pada permukaan tubuh. Nyeri *radikuler* timbul karena perangsangan terhadap radiks hal ini berarti proses patologi yang menimbulkan nyeri *radikuler* harus berada disekitar *foramen intervertebralis*. Nyeri yang menjalar karena terlibatnya *nervus isciadicus* ditingkat sendi *sakroiliaka* atau sendi punggung pada waktu batuk dan bersin dinamakan nyeri *pseudoradikuler*. Otot dalam keadaan tegang terus menerus menimbulkan perasaan yang dinyatakan kebanyakan orang sebagai pegal. Sikap duduk jalan dan berdiri yang salah dapat menimbulkan sakit pinggang. Keadaan tegang mental memberikan ketegangannya kepada otot-otot *lumbal* juga, sebagaimana halnya dengan ketegangan mental yang diberikan kepada otot-otot kepala-leher-bahu [2].

Dalam pemeriksaan *vertebrae lumbosacral* pada kasus *Low back pain* (LBP) juga harus memperhatikan proteksi radiasi. Proteksi radiasi dimaksudkan agar orang yang berada di dalam maupun di luar ruang pemeriksaan terhindar dari bahaya radiasi. Adapun ketentuan dosis radiasi untuk masyarakat umum, pasien dan pekerja radiasi. Proteksi radiasi untuk masyarakat umum harus diperhatikan. Nilai batas dosis radiasi untuk masyarakat umum adalah 5 mSv/tahun atau 1/10 dari pekerja radiasi. Nilai batas dosis untuk penyinaran lokal adalah 50 mSv (5 rem) /

tahun selain lensa mata 15 mSv (1,5 rem) / tahun. Pengantar pasien atau perawat tidak diperbolehkan berada di dalam ruang pemeriksaan pada waktu eksposi. Bangunan instalasi radiologi dirancang sedemikian rupa sehingga radiasi hambur dapat diserap [4].

Pemeriksaan secara radiologi *vertebrae lumbosacral* menggunakan proyeksi *Antero Posterior* (AP), *oblique* proyeksi *Antero Posterior* (AP), dan *lateral* [5]. Masing-masing proyeksi mempunyai kriteria radiograf yang berbeda dan dapat menampilkan struktur anatomi dari *vertebra lumbosacral* pada posisi yang berlainan. Pemeriksaan radiologi *vertebra lumbosacral* pada kasus *low backpain* merupakan pemeriksaan yang sering dilakukan di rumah sakit. Umumnya pemeriksaan *vertebra lumbosacral* dengan kasus *low back pain* menggunakan proyeksi *lateral*. Proyeksi *lateral* dilakukan dengan posisi pasien tidur miring dan kedua kaki *flexi* saling berimpit dengan diberi *wedge* atau pengganjal di bawah pinggang dan arah sinar vertikal [5]. Namun di rumah sakit biasanya melakukan pemeriksaan *vertebra lumbosacral* dengan kasus *low back pain* dengan proyeksi *Antero Posterior* (AP) dan *lateral* tanpa menggunakan *wedge*, yang mana dengan tanpa menggunakan *wedge* akan ada indikasi rotasi oleh *corpus vertebra posterior* dan radiograf *intervertebra joint* tampak kurang terbuka. Berdasarkan Bontranger [6], Pemeriksaan *vertebra lumbosacral* dengan kasus *low back pain* dengan menggunakan *wedge* berfungsi agar *columna vertebra* segaris dengan arah sinar sehingga dapat lebih membantu untuk menegakkan diagnosis. Di samping itu hasil radiograf menampakkan *foramen intervertebra* lebih membuka dan *intervertebra joint space* tampak terbuka dan dapat memberikan informasi mengenai kelainan yang dicurigai, Jadi dokter akan mengetahui seberapa parah *low back pain* yang terjadi pada pasien tersebut.

Dari hal tersebut maka pada penelitian ini akan diteliti bagaimanakah Pengaruh Pemeriksaan *Lumbosacral* dengan Proyeksi *Lateral* terhadap Hasil Radiograf *Vertebra* pada Kasus *Low Back Pain*.

## METODE PENELITIAN

Desain penelitian ini adalah penelitian eksperimental. Penelitian ini bertujuan untuk mengetahui tingkat keakuratan teknik pemeriksaan *lumbosacral* dengan proyeksi *lateral* menggunakan *wedge* dan *proyeksi*

*lateral* tanpa *wedge* pada kasus *low back pain* sehingga dapat membantu para radiolog untuk dapat mendiagnosis suatu penyakit, dan mengetahui bagaimana pengaruh pemeriksaan *lumbosacral* dengan proyeksi *lateral* terhadap hasil radiograf *vertebra* pada kasus *low back pain*. Pada penelitian ini akan dilakukan beberapa persiapan untuk menunjang pemeriksaan *lumbosacral* dengan proyeksi *lateral* pada pasien dengan kasus *low back pain*. Persiapan alat yang akan digunakan dalam penelitian secara lengkap, sehingga pemeriksaan dapat dilakukan dengan lancar. Dalam penelitian ini alat yang akan digunakan sebagai penunjang pemeriksaan meliputi : *wedge*, pesawat Sinar-X, Kaset (*Computer Radiography Image Plate*) , *Image plate reader*, dan Laser printer.

Sampel pada penelitian ini adalah dengan kriteria pasien kasus *low back pain*., dan mendapat persetujuan orang tua / wali untuk berpartisipasi sebagai sampel dalam penelitian. Desain penelitian menggunakan penelitian eksperimental. Variabel yang diukur dari penelitian ini adalah melihat gambaran *vertebra*. Perlakuan pada kasus *low back pain* pada penelitian ini adalah proyeksi *lateral* menggunakan *wedge* dan proyeksi *lateral* tanpa *wedge*. Pada penelitian ini, sampel yang digunakan adalah pasien dengan permintaan pemeriksaan *lumbosacral* dengan proyeksi *lateral* dengan kasus *low back pain*. Setiap sampel akan dilakukan dua kali *ekspose*, yaitu *ekspose* pertama, pemeriksaan *lumbosacral lateral* tanpa menggunakan *wedge*, dan *ekspose* kedua, menggunakan *wedge*. Dari radiograf yang dihasilkan maka akan dibandingkan gambaran *vertebra*. Dengan melihat gambaran *vertebra* maka lebih mudah untuk mendiagnosis *low back pain*. Data dalam penelitian ini diperoleh dari hasil radiograf sampel dan penilaian responden dari wawancara dengan Radiografer dan Dokter spesialis Radiologi.

Analisis dilakukan setelah peneliti memperoleh data yang diambil dari dokumen medis pasien seperti lembar permintaan, hasil radiograf dan hasil bacaan radiograf pada pemeriksaan. Teknik pengelolaan data atau analisis data yang dipergunakan adalah teknik analisis statistik dengan menggunakan rumus :

$$P = \frac{F}{N} \times 100 \% \quad (1)$$

Keterangan:

- P : Prosentase gambaran radiograf *vertebra* yang jelas (%)  
 F : Frekuensi gambaran radiograf *vertebra* yang jelas  
 N : Jumlah radiograf pada pasien *low back pain* yang diambil

Selanjutnya penulis mengkaji data-data yang ada untuk membahas permasalahan yang ada sehingga dapat diambil kesimpulan dan saran.

### HASIL DAN PEMBAHASAN

Dalam penelitian ini data yang diperoleh merupakan populasi pasien yang datang ke instalasi radiologi dengan membawa surat permintaan agar dilakukan pemeriksaan *lumbosacral* dengan proyeksi *lateral* dengan kasus *low back pain*. Dimana obyek yang diteliti merupakan 10 pasien dengan 4 pasien laki-laki dan 6 pasien perempuan.

Berdasarkan hasil penelitian tentang teknik pemeriksaan *lumbosacral* dengan proyeksi *lateral* menggunakan *wedge* dan proyeksi *lateral* tanpa *wedge* pada kasus *low back pain* didapatkan data bahwa prosentase dari pasien yang melakukan pemeriksaan genu yang berjenis kelamin laki-laki adalah 40% dan prosentase dari pasien yang berjenis kelamin perempuan adalah 60% (Tabel 4.1).

**Tabel 1.** Karakteristik sampel berdasarkan jenis kelamin

No.	Jenis Kelamin	Frekuensi	Persentase (%)
1	Laki-laki	4	40%
2	Perempuan	6	60%
<b>Jumlah</b>		10	100%

Berdasarkan Gambar 4.1 menunjukkan bahwa sebagian besar, yaitu 6 pasien (60%) yang berumur antara 30-40 tahun melakukan pemeriksaan *lumbosacral* pada kasus *low back pain*, sedangkan yang melakukan pemeriksaan *lumbosacral* pada kasus *low back pain* dari umur 40-50 tahun hanya sebanyak 4 pasien (40%).

**Tabel 2** Karakteristik sampel berdasarkan umur (tahun)

No.	Umur (tahun)	Frekuensi	Persentase (%)
1	30-40	6	60%
2	40-50	4	40%
<b>Jumlah</b>		10	100%

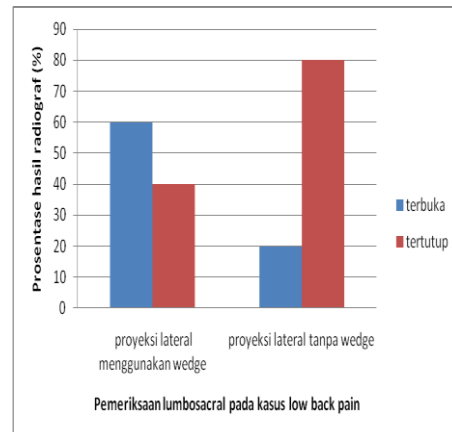
*Low Back Pain (LBP)* atau biasa disebut dengan sebutan nyeri punggung bawah (NPB) adalah suatu gejala berupa nyeri dibagian pinggang yang dapat menjalar ke tungkai kanan atau kiri. Dapat merupakan nyeri lokal maupun nyeri radikular atau keduanya. Nyeri ini terasa di antara sudut iga terbawah dan lipat bokong bawah yaitu didaerah *lumbal* atau *lumbosakral* dan sering disertai dengan penjaralan nyeri ke arah tungkai. Nyeri yang berasal dari daerah punggung bawah dapat dirujuk ke daerah lain atau sebaliknya nyeri yang berasal dari daerah lain dirasakan di daerah punggung bawah. Menurut Harsono [7], nyeri punggung bawah adalah perasaan nyeri di daerah *lumbasacral* dan *sacroiliacal*, nyeri pinggang bawah ini sering disertai penjaralan ketungkai sampai kaki.

*Low back pain (LBP)* atau nyeri punggung bawah (NPB) disebabkan oleh berbagai kelainan atau perubahan patologik yang mengenai berbagai macam organ atau jaringan tubuh. Oleh karena itu beberapa ahli membuat klasifikasi yang berbeda atas dasar kelainannya atau jaringan yang mengalami kelainan tersebut. Macam klasifikasi NPB sebagai berikut:

- Viserogenik* : NPB yang bersifat *viserogenik* disebabkan oleh adanya proses *patologik* di ginjal atau *visera* di daerah *pelvis*, serta tumor *retroperitoneal*.
- Neurogenik* : NPB yang bersifat *neurogenik* disebabkan oleh keadaan *patologik* pada saraf yang dapat menyebabkan NPB.
- Vaskulogenik* : *Aneurisma* atau penyakit *vaskular perifer* dapat menimbulkan NPB atau nyeri yang menyerupai *iskialgia*.
- Psikogenik* : NPB *psikogenik* pada umumnya disebabkan oleh ketegangan jiwa atau kecemasan, dan

depresi, atau campuran antara kecemasan dan depresi.

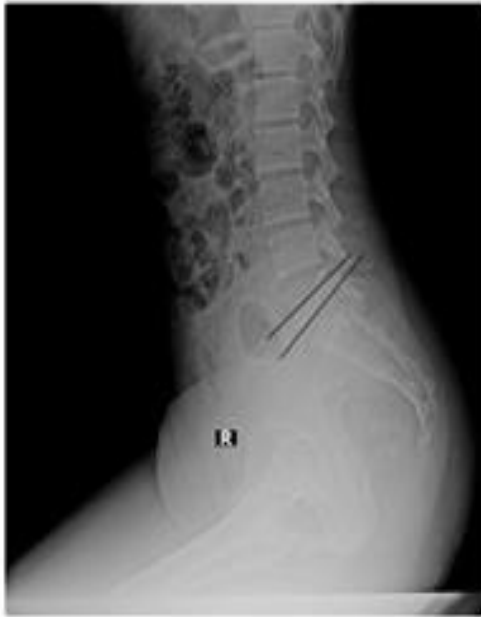- Spondilogenik* : NPB *spondilogenik* ini ialah suatu nyeri yang disebabkan oleh berbagai proses *patologik* di *columna vertebralis* yang terdiri dari unsur tulang (*osteogenik*), *discus intervertebralis (diskogenik)*, dan *miofasial (miogenik)*, dan proses patologik di *artikulasio sakroiliaka*.



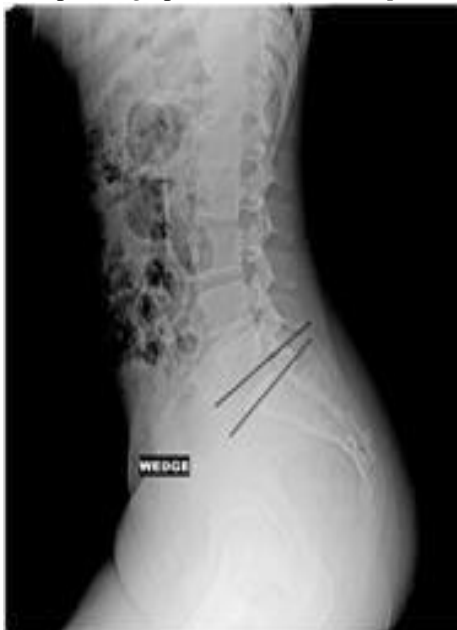**Gambar 2** Grafik Hasil radiograf terbuka dan tidak terbuka *intervertebra joint* pada teknik pemeriksaan *lumbosacral* dengan proyeksi *lateral* pada kasus *low back pain*.

Teknik pemeriksaan *Lumbosacral* meliputi persiapan pasien serta persiapan alat dan bahan. Alat-alat yang digunakan dalam pemeriksaan *lumbosacral* yaitu Pesawat sinar-X siap pakai, Kaset dan film sinar-X sesuai dengan ukuran yang dibutuhkan (30 x 40 cm atau 35 x 35 cm), *Marker* untuk identifikasi radiograf R / L dan nomer registrasi, *Grid* atau *bucky table* dan Alat pengolah film. Dalam melakukan pemeriksaan ada hal yang perlu di perhatikan yaitu Pasien ganti baju dan melepaskan benda-benda yang mengganggu gambaran radiograf Petugas menjelaskan prosedur pemeriksaan kepada pasien.. Penelitian tentang teknik pemeriksaan *lumbosacral* dengan proyeksi *lateral* menggunakan *wedge* dan *proyeksi lateral* tanpa *wedge* pada kasus *low back pain* menunjukkan bahwa pada pemeriksaan *lumbosacral lateral* tanpa *wedge* menghasilkan radiograf *intervertebra joint* terbuka sebesar 20 %, sedangkan pemeriksaan *lumbosacra lateral* dengan *wedge* menghasilkan radiograf *intervertebra joint* terbuka sebesar 60 %, Berdasarkan hasil tersebut dapat dilihat bahwa nilai pemeriksaan *lumbosacra lateral* dengan

wedge lebih besar dari pada pemeriksaan *lumbosacra lateral* tanpa wedge.



**Gambar 3** Contoh hasil radiograf vertebra pada pemeriksaan *lumbosacral* dengan proyeksi lateral tanpa wedge pada kasus *low back pain*



**Gambar 4** Contoh hasil radiograf vertebra pada pemeriksaan *lumbosacral* dengan proyeksi lateral menggunakan wedge pada kasus *low back pain*

Pada pemeriksaan *lumbosacral* dengan proyeksi lateral pada kasus *low back pain* dapat menampakkan anatomi *foramen intervertebralis L1-L4, corpus vertebra, space intervertebra, processus spinosus, L5-S1*. Dari hasil penilaian check list oleh responden menunjukkan hasil yang jelas letak perbedaan antara radiograf *lumbosacral* dengan proyeksi

*lateral* menggunakan wedge dan proyeksi lateral tanpa wedge pada kasus *low back pain*. Perbedaan itu dapat diketahui melalui hasil nilai dari check list setiap foto yang dinilai terbukanya *intervertebra joint*. Untuk menilai *intervertebra joint* maka ukuran yang digunakan untuk menilai terbuka dan tertutupnya *intervertebra joint* yaitu : Tertutup jika  $\leq 2-3$  mm, terbuka jika  $\geq 4-5$  mm. Wedge pada pemeriksaan *lumbosacral* berfungsi agar *columna vertebra* segaris dengan arah sinar, Kelebihan dari menggunakan wedge pada pemeriksaan *lumbosacral lateral* adalah menampakkan *intervertebra joint space* tampak terbuka [8].

### KESIMPULAN DAN SARAN

Berdasarkan hasil penelitian, dapat diambil kesimpulan bahwa pada pemeriksaan *lumbosacral* dengan proyeksi lateral pada kasus *low back pain* menggunakan wedge didapatkan besarnya prosentase hasil gambaran *intervertebra joint* sebanyak 60 % terbuka dan proyeksi lateral tanpa wedge pada kasus *low back pain* didapatkan besarnya prosentase hasil gambaran *intervertebra joint* sebanyak 20 % terbuka. Sehingga dalam pemeriksaan *lumbosacral* pada klinis *low back pain* menggunakan proyeksi lateral dengan wedge dapat memperlihatkan vertebra lebih terbuka. Pada pemeriksaan *lumbosacral* dengan proyeksi lateral pada kasus *low back pain* dapat menampakkan anatomi *foramen intervertebralis L1-L4, corpus vertebra, space intervertebra, processus spinosus, L5-S1*.

### REFERENSI

- [1] Rasad, Sjahriar. 2009. *Radiologi Diagnostik, Diagnostik imaging*, Edisi Kedua. Jakarta : FKUI.
- [2] Rahim, Agus Hadian. 2012. *Vertebrae*. Jakarta:Departemen Ortopedi dan Traumatologi Fakultas Kedokteran Universitas Padjadjaran Rumah Sakit dr. Hasan Sadikin.
- [3] Pearce, C. Evelyn. 2008. *Anatomi dan Fisiologi untuk Paramedis*. Jakarta: Gramedia
- [4] BATAN. 2004. *Proteksi Radiasi*. BATAN. Jakarta.
- [5] Ballinger, Philip W. 2003. *Merrill's Atlas of Radiographic Positions and Radiologic Procedures*. Tenth Edition. Volume 1. Missouri : Mosby Inc.

Bontrager, Kenneth L. 2001, Textbook of Radiographic Positioning and Related Anatomy. Fifth Edition. Missouri : Mosby, Inc